

IV. 調査事項

1. iPS 細胞由来網膜色素上皮細胞移植による加齢黄斑変性治療の開発
森永 千佳子、 万代 道子
2. 加齢黄斑変性治療の現状
飯田 知弘
3. 網膜色素変性症の治療～現行治療の問題点と展望～
小沢 洋子
4. 黄斑下手術の現状と課題
平形 明人
5. 加齢黄斑変性の病因解明に関する研究の進歩
瓶井 資弘
6. 海外におけるヒト ES 細胞の臨床応用とその規制
佐藤 陽治
7. CGH 法を用いた造腫瘍性試験について
梅澤 明弘
8. 細胞シートの造腫瘍性試験について
大和 雅之



iPS細胞由来 網膜色素上皮細胞移植による 加齢黄斑変性治療の開発

色素上皮移植の臨床研究の現状と展望

理化学研究所 再生医療開発推進プログラム
網膜再生医療研究開発プロジェクト
森永千佳子 万代道子


2012年11月21日

網膜色素上皮(RPE)細胞の特性と機能 Retinal Pigment Epithelium

貪食能: 視細胞外節の貪食 → 視細胞の維持

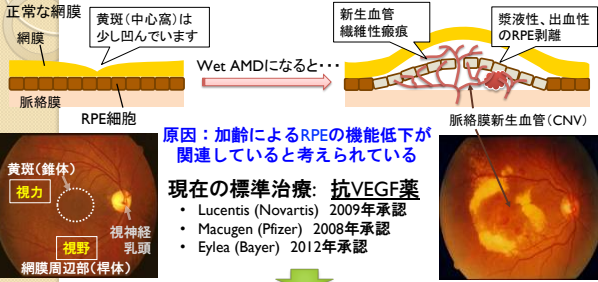
栄養因子: PEDF 視細胞保護、血管新生抑制
VEGF 脈絡膜血管維持

バリア機能: 網膜血管バリア



PEDF: Pigment epithelium-derived factor
VEGF: Vascular Endothelial Growth Factor

滲出型加齢黄斑変性(Wet AMD) Age-related Macular Degeneration



新生血管の発生や増殖を抑制する治療法であり、
傷害されたRPEを修復することはできない

RPE移植によるAMD治療の歴史

ヒト胎児RPE移植

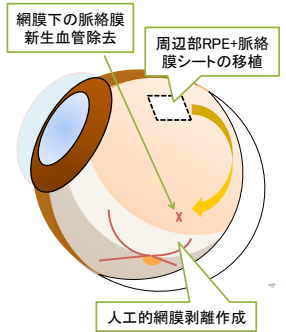
- Algere PV (1999)
- 同種間移植、拒絶反応

自家RPE細胞移植

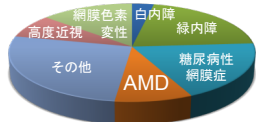
- van Meurs JC (2004)
- 細胞懸濁液では生着不良
- 細胞採取の際の合併症

自家RPEシート移植


- 2006~7年の4報告: 約58%で効果(計73例中)
- 自家RPE採取の重篤な合併症 40%



自家iPS細胞由来 網膜色素上皮 シート移植



日本人の視覚障害の原因(2005)



海外のES-RPE臨床試験の動向

米国・英国・韓国 Advanced Cell Technology

ES由来 RPE cell Phase I/II (Dry AMD, SMD)

2011年7月に最初の移植実施

2012年1月に結果報告(速報)

SMD: 手動弁→0.025, AMD: 0.04→0.06

NCT01345006, NCT01344993, NCT01469832, NCT01625559, NCT01625559


英国 London Project (Pfizer/London大学)

ES由来 RPE patch Phase I (Wet AMD)

2013年開始予定 iPSも計画中?

NCT01691261

世界の失明原因(2007)



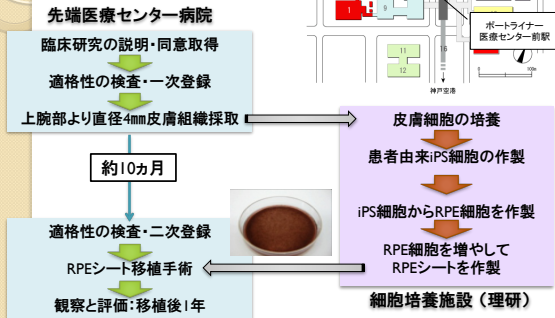
米国・イスラエル Cell Cure Neurosciences, Ltd. (BioTime/Teva)

ES由来RPE (Xeno-free) 2013年IND予定

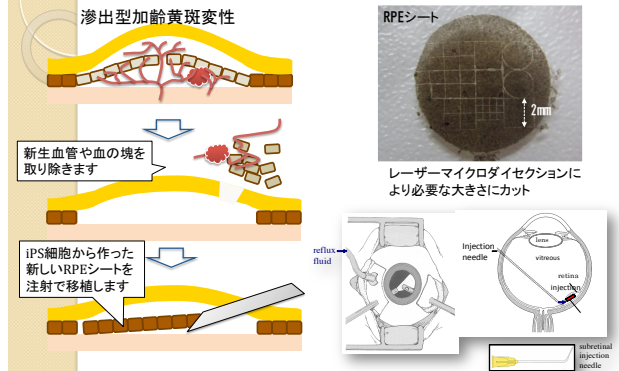
OpRegen@ - Suspension of RPE cells for dry AMD

OpRegen@ Plus - Matrix bound RPE cells for dry AMD

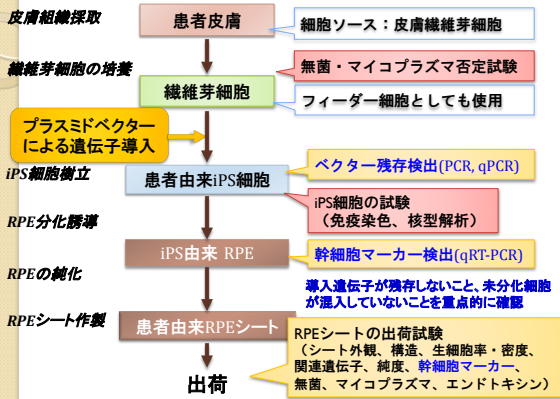
臨床研究の概要 【研究の流れ】



移植手術の方法



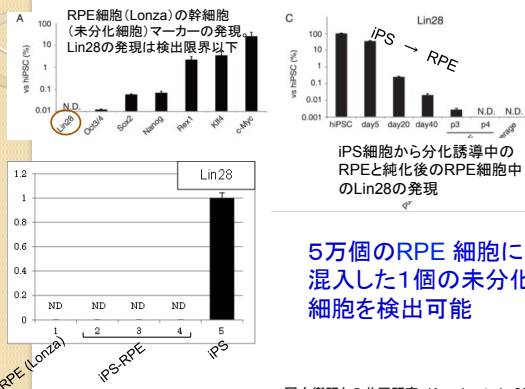
自家RPEシートの製造工程と品質試験



RPEシートの品質規格

	項目	方法	規格値
品質・有効性	1) シート外観	肉眼及び顕微鏡による観察	細胞欠損、異物の混入及び変色が認められないこと
	2) シート構造	共焦点顕微鏡のZ-Stack機能による観察	
	3) 生細胞率・生細胞密度	シートをトリプシン消化しトリパンブルー染色	70%以上 4,500 cells/mm ² 以上
安全性	4) RPE特異的遺伝子	RT-PCR (RPE65, CRALBP, MERTK, BEST1)	バンドがみられること
	5) 純度	免疫染色と色素	95%以上
	6) 幹細胞マーカー	qRT-PCR (Lin28)	検出されないこと
	7) 細菌・真菌	薬局方	検出されないこと
	8) マイコプラズマ	薬局方	検出されないこと
	9) エンドトキシン	薬局方	3EU以下

qRT-PCRによる未分化細胞の検出



RPEの特性解析

モニタリング項目	方法
a) 細胞形態	顕微鏡による観察
b) シート色調	数値化
c) 増殖因子分泌	培養液中のPEDF/VEGFをELISA測定
d) 経上皮電気抵抗	電気抵抗を測定
e) シート切片	凍結切片を作成し免疫染色
f) 免疫染色	スライドチャンパーに播いた細胞での免疫染色
g) 貪食能	蛍光ラベルしたブタ視細胞外節の貪食
h) 力学的適合性	移植用デバイスでの吸引確認

iPS細胞の規格

試験項目	試験方法	規格
プラスミド残存	PCR, qPCR	検出されないこと
形態観察	顕微鏡による観察	未分化細胞のコロニー
生細胞率	トリパンブルー染色	70%以上
多能性幹細胞マーカー	免疫染色 (SSEA-4, TRA-1-60, OCT3/4, Nanog)	陽性であること
核型解析	ギムザ染色、G-バンド法	ISCN基準 (iPS作製前と比較して重要な変化が無いこと)

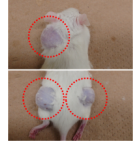
13

安全性(造腫瘍性)試験計画

	iPS作製方法	最終的なRPE製造・品質管理工程との差異	開始
一次試験	レトロウイルス センダイウイルス	大きい(原材料、製造方法、製造施設に顕著な差異)	2010年10月
二次試験	プラスミド(旧)	小さい(原材料、製造方法に顕著ではない差異)	2011年2月
三次試験	プラスミド(現)	最終的な製造・品質管理工程とほぼ同一	2012年3月

免疫不全マウスを用いた造腫瘍性の安全性評価試験

- NOD-SCID, NOGマウスにマトリゲルに包埋した細胞を移植することにより高感度で造腫瘍性を検出
 - PA-1細胞、Hela細胞などの腫瘍細胞では、約10個の細胞で腫瘍形成が観察されている。
- 極めて高感度のアッセイ系



現在まで100匹以上にRPEを移植し腫瘍形成無し

14

一次・二次造腫瘍性試験結果

免疫不全マウス皮下にMatrigelに懸濁した1,000,000個の細胞を移植

被験物	iPS 作製法	ライン数	匹数	観察期間(月)	腫瘍形成
RPE細胞	レトロウイルス	7	各5-6 (計37)	6-7	0
	センダイウイルス	3	各5 (計15)	7	0
	プラスミド(旧)	1	5	7	0
Matrigelのみ	—	—	7	6-7	0
無処置	—	—	5	—	0

合計 0/57匹

被験物	ライン	匹数	観察期間(月)	腫瘍形成
RPE細胞	A	6	10	0
	B	5	10	0
	Z ベクター残存	7	10	0
iPS細胞: 分化標識開始後約40日	A	6	6	0
	Z ベクター残存	7	6	5

RPEでは腫瘍形成無し

15

三次造腫瘍性試験結果(6か月)

被験物	試験系	ライン	匹数	観察期間(月)	腫瘍形成
RPE細胞	NOGマウス (皮下移植)	C	9	6	0
		D	8	6	0
		E	10	6	0

臨床投与経路(網膜下移植)による造腫瘍性試験

被験物	試験系	ライン	匹数	観察期間(週)	腫瘍形成
RPEシート	ヌードラット (網膜下移植)	C	4	15	0
		D	4	15	0
		E	3	15	0

観察期間終了予定12年12月(6か月)

16

安全性試験のまとめ

- 現在まで実施した安全性試験の結果、iPS細胞由来RPE細胞の移植による腫瘍形成は観察されていない。
- 造腫瘍性が認められた細胞は、被験細胞に未分化細胞マーカーが検出された細胞であった。したがって、未分化幹細胞マーカーの検出を十分に実施することで、造腫瘍性を有する細胞を排除することが可能であると考えられる。

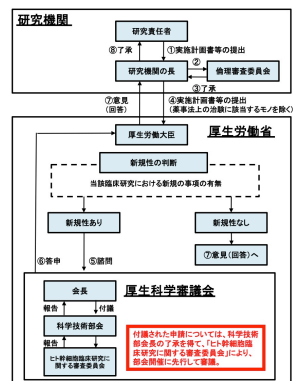
17

ヒト幹臨床研究の審査の流れ

研究責任者は、実施計画書を作成し、研究機関の長の許可を受けなければならない。

研究機関の長は、まず倫理審査委員会等の意見を聴き、次いで厚生労働大臣の意見を聴いて、当該臨床研究の実施等を決定する。

「ヒト幹細胞を用いる臨床研究に関する指針」に基づく審査の流れ



厚生労働省HP 再生医療について
<http://www.mhlw.go.jp/bunya/kenkou/iryousaisei.html>

18

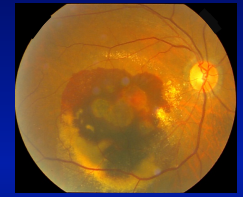
加齢黄斑変性治療の現状

東京女子医科大学 飯田 知弘

黄斑は網膜でも特殊な部位

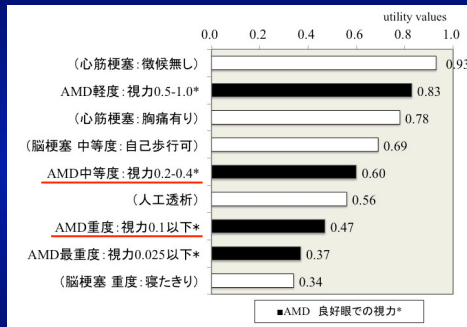


「見たい所が見えない」



加齢黄斑変性

患者評価によるQOLの比較

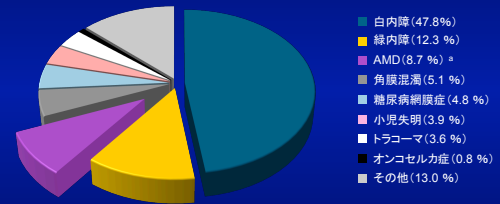


AMD: age-related macular degeneration 加齢黄斑変性

Brown MM, et al. Can J Ophthalmol 2005を改変

AMD: 全世界で患者数は3,190万人¹

世界の眼疾患の有病者²



* 白内障、緑内障、屈折異常以外の加齢に伴う視力喪失の原因を含む

1. World Health Organization. The Global Burden of Disease: 2004 Update. Geneva, Switzerland: 2008.
2. Resnikoff S et al. Bulletin of the World Health Organization. 2004;82(11):844-851.

疫学研究による加齢黄斑変性の有病率

研究	対象人数	対象年齢	AMDの頻度 (%)		
			男	女	Total
Beaver Dam Eye Study (米国)	4,471	43-86	1.2	2.2	1.6
Rotterdam Eye Study (オランダ)	6,251	55-	1.4	1.9	1.7
Blue Mountain Eye Study (豪州)	3,654	55-	1.3	2.4	1.9
Barbados Eye Study (西インド諸島、黒人)	3,444	40-	0.3	0.9	0.6
久山町研究 (日本・福岡、1998年)	1,486	50-	1.7	0.3	0.9
久山町研究 (日本・福岡、2007年)	2,676	50-	2.2	0.7	1.3

日本人の特徴

- > 有病率は白人よりも低く、黒人よりも高い
- > 9年間で増加(推定患者数 滲出型は約70万人)
- > 滲出型が多い(2007年:滲出型 1.2%、萎縮型 0.1%)
- > 男性に多い
- > どの疫学調査でも喫煙が危険因子

加齢黄斑症の国際分類

初期加齢黄斑症 (early ARM)

- ・ドルーゼン
- ・色素上皮の色素異常(脱色素、色素沈着)

後期加齢黄斑症 (late ARM)

＝加齢黄斑変性 (AMD)

- ・萎縮型(色素上皮や脈絡毛細管板の地図状萎縮)
- ・滲出型(新生血管が関与)

加齢に伴う黄斑異常 = 加齢黄斑症
age-related maculopathy (ARM)

わが国の加齢黄斑変性分類

厚生労働省特定疾患「網膜脈絡膜・視神経萎縮症調査班」の分類

1. 前駆病変
 - 1) 軟性ドルーゼン
 - 2) 網膜色素上皮異常
2. 加齢黄斑変性
 - 1) 滲出型加齢黄斑変性
 - 2) 萎縮型加齢黄斑変性

滲出型加齢黄斑変性の特殊病型

 - 1) ポリープ状脈絡膜血管症
 - 2) 網膜血管腫状増殖

加齢黄斑変性診断基準作成ワーキンググループ, 日眼会誌 112:1076-1084, 2008

萎縮型加齢黄斑変性

- ・ 欧米ではAMD患者の80%を占める¹⁾
- ・ 萎縮型AMDの特徴²⁾
 - 軟性ドルーゼン
 - 網膜色素上皮 (RPE) 萎縮
 - 網膜外層の萎縮
 - 脈絡毛細血管板の消失
- ・ 高いアンメットメディカルニーズがある
- ・ 有効な治療法がない³⁾

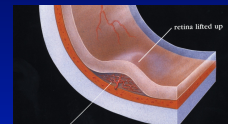
1. Preferred Practice Pattern® Guidelines. American Academy of Ophthalmology; 2011.
 2. Bhagat N, Flaxel CJ. In: Age-Related Macular Degeneration. 2007:97-107.
 3. Mitchell P. Macular Degeneration Foundation. 2011.

滲出型加齢黄斑変性

- ・ AMDに起因する重度視力喪失の90%を占める¹⁾
- ・ 滲出型の特徴²⁾
 - 網膜下液
 - 網膜下出血
 - 網膜色素上皮剥離
 - 硬性白斑
- ・ 治療法の進歩

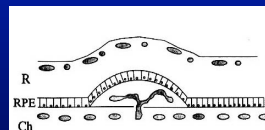
1. Preferred Practice Pattern® Guidelines. American Academy of Ophthalmology; 2008.
 2. Lim J, ed. Age-Related Macular Degeneration, 2nd ed. New York, NY: Informa Healthcare USA; 2007.

滲出型加齢黄斑変性

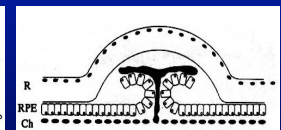


脈絡膜新生血管
choroidal neovascularization (CNV)

黄斑部に新生血管が発生
↓
新生血管からの滲出・出血
高度の視力障害
↓
最終的には瘢痕組織



1型(網膜色素上皮の下)



2型(網膜色素上皮の上)

滲出型加齢黄斑変性の治療

治療のターゲット

- 新生血管
- 滲出、出血

滲出型加齢黄斑変性治療の変遷

エビデンスのある治療

レーザー光凝固 1982年

光線力学的療法 2004年
(米国では2000年)

VEGF阻害剤 2008年
2009年
2012年
(米国では2004年～)

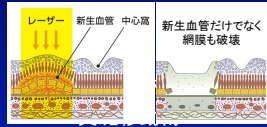
手術: 新生血管摘出術
黄斑移動術
低線量放射線療法
など

VEGF: vascular endothelial growth factor
血管内皮増殖因子

滲出型加齢黄斑変性治療の変遷

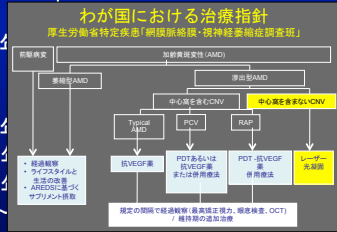
エビデンスのある治療

レーザー光凝固 1982年



米国での治療指針
AAOのPreferred Practice Pattern (PPP)

【適応】
中心窩外classic CNV
初発または再発
傍乳頭CNV



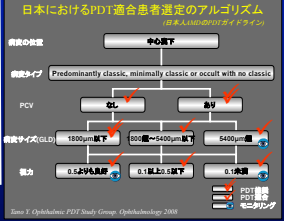
滲出型加齢黄斑変性治療の変遷

エビデンスのある治療

レーザー光凝固 1982年

手術: 新生血管摘出術
黄斑移動術
低線量放射線療法

光線力学的療法 2004年
(米国では2000年)



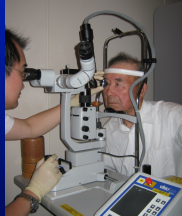VEGF阻害剤 2008年
2009年
2012年
(米国では2004年～)

光線力学的療法 photodynamic therapy (PDT)



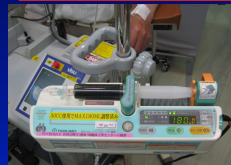1. Verteporfin(光感受性物質)静注
2. 弱いレーザー(689nm)照射

- 新生血管を閉塞
- 周囲組織への影響が少ない
- 視力低下を有意に抑制
- 安全性が高い

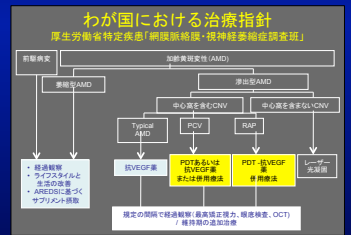


わが国では広く用いられている
(ただし、視力良好例は適応にならず)

光線力学的療法 photodynamic therapy (PDT)



1. Verteporfin(光感受性物質)静注
2. 弱いレーザー(689nm)照射



滲出型加齢黄斑変性治療の変遷

エビデンスのある治療

レーザー光凝固 1982年

手術: 新生血管摘出術
黄斑移動術
低線量放射線療法
など

光線力学的療法 2004年
(米国では2000年)

VEGF阻害剤 2008年
2009年
2012年
(米国では2004年～)

VEGF: vascular endothelial growth factor
血管内皮増殖因子

VEGFの生理的および病理的作用

生理的作用

- 血管生存因子
- 神経保護
- 窓形成

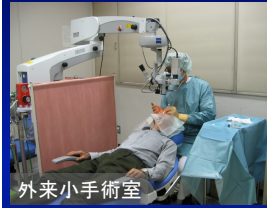病理的作用

- 血管新生
- 炎症
- 透過性

VEGF阻害剤

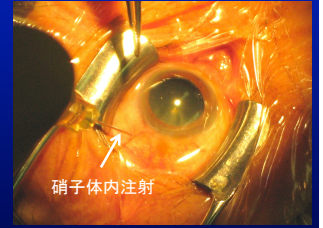
	ベガブタニブ	ラニズマブ	アフリベルセプト	ペバズマブ
商品名	マクゼン	ルセンチス	アイリーア	アバステン
構造	アプタマー	抗ヒトVEGFモノクローナル抗体のFab断片	融合蛋白	抗ヒトVEGFモノクローナル抗体
分子量	50,000	48,000	115,000	149,000
標的因子	VEGF-A165	VEGF-A全てのアイソフォーム	VEGF-A全てのアイソフォーム VEGF-B, PlGF	VEGF-A全てのアイソフォーム
AMD使用	2008年10月発売	2009年3月発売	2012年11月発売	適応外使用
臨床試験投与間隔	6週毎	4週毎 (+PRN)	4週毎×3 + 8週毎	—

VEGF阻害薬の硝子体内注射



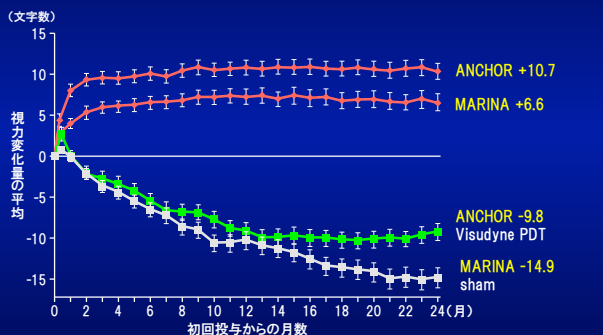
外来小手術室

- ▶ 視力維持改善効果が高い
- ▶ 合併症が少ない
- ▶ 早期治療が可能になった
- ▶ 世界的に治療の第一選択

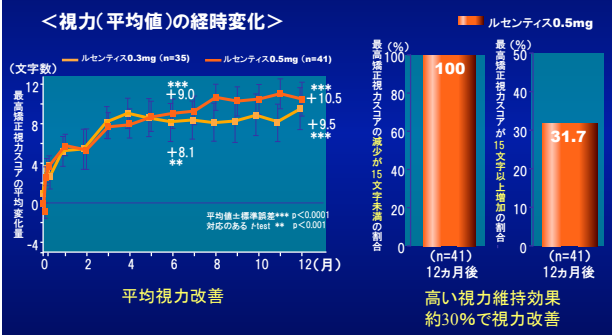


硝子体内注射

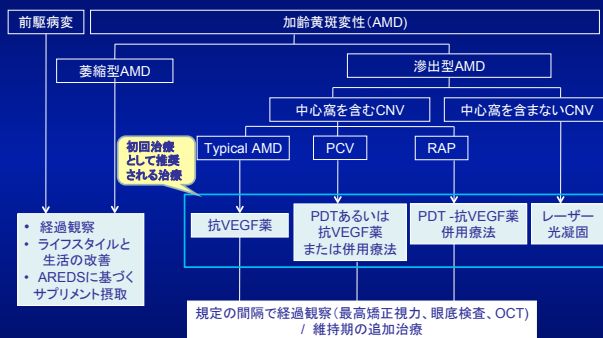
Ranibizumab (Lucentis)海外臨床試験 ANCHOR, MARINA



Ranibizumab (Lucentis)国内臨床試験 EXTEND-I



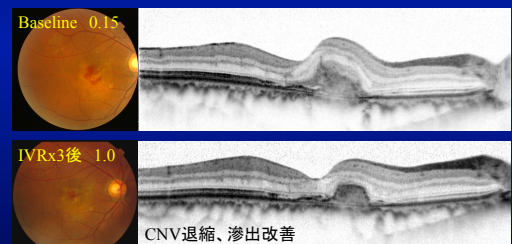
加齢黄斑変性の治療指針



抗VEGF療法でAMD治療は変わった

2009年 3月 Ranibizumab (ルセンチス)の発売
2012年 11月 Aflibercept (アイリーア)の発売

- ・ 国内外臨床試験での良好な結果
- ・ 臨床での使用経験の蓄積



AMD治療は抗VEGF療法で解決したか？

2009年 3月 Ranibizumab (ルセンティス)の発売
2012年 11月 Aflibercept(アイリーア)の発売

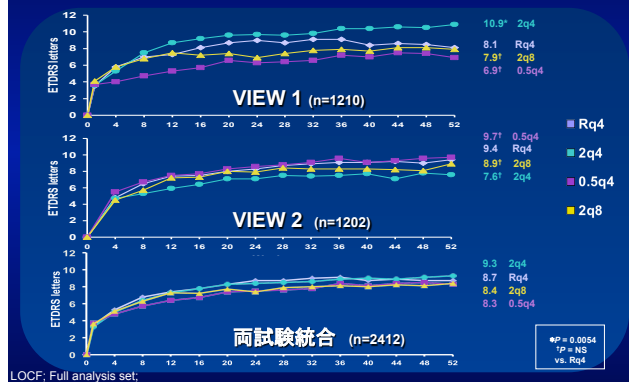
- 国内外臨床試験での良好な結果
- 臨床での使用経験の蓄積

問題点

- ◆ 欧米人AMDと日本人AMDの違い
臨床像、治療効果
- ◆ 効果不十分な症例の存在
抵抗性、タキフィラキシー、依存性
- ◆ 頻回の診察と治療、prn困難例の存在

Aflibercept 臨床試験 (VIEW1, VIEW2)

視力の平均変化(対ベースライン)



ラニズマブとベバシズマブの直接比較試験

国・地域	試験名	患者数	試験期間(年)	中間解析発表予定	最終解析発表予定
アメリカ	CATT	1,200	2	2011年5月	2012年4月
イギリス	IVAN	600	2	2012年4月	2013年4-6月
フランス	GEFAL	500	1	-	2013年4-6月
デンマーク	VIBERA	410	2	2012年7-9月	2013年7-9月
スペイン	FIGDAME	270	1	-	2012年10-12月
ノルウェイ	LUCAS	420	2	2012年7-9月	2013年7-9月
オランダ	BRAMD	320	1	-	2012年10-12月
オーストリア	MANTA	320	1	-	2012年4-6月
イタリア	TBD	205	-	-	-
ブラジル	CREATE	60	-	-	-

CATT studyの成績

The NEW ENGLAND JOURNAL of MEDICINE

ESTABLISHED IN 1912 MAY 19, 2011 VOL. 364 NO. 20

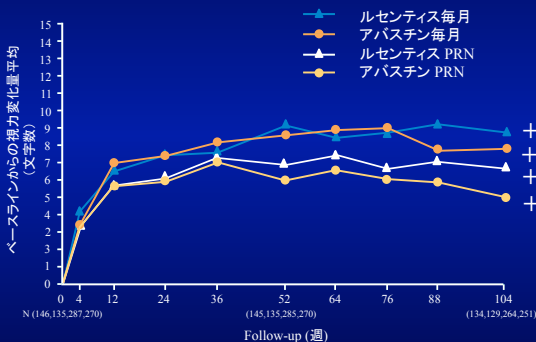
Ranibizumab and Bevacizumab for Neovascular Age-Related Macular Degeneration
The CATT Research Group*

Ranibizumab and Bevacizumab for Treatment of Neovascular Age-Related Macular Degeneration
Two-Year Results

Comparison of Age-related Macular Degeneration Treatment Trials (CATT) Research Group*
Wahne Lubiano, David F. Martin, MD, Maureen G. Maguire, PhD, Stuart L. Fine, MD,†
Gow-Hong Yip, PhD,† Glenn J. Jaffe, MD, Juan E. Gonzalez, MD,† Christine Trish, MD,†
Maryann Rughini, DDS, MPH,† Frederick L. Ferris 3rd, MD†

視力変化量の推移

Figure 2



滲出型加齢黄斑変性の治療

治療のターゲット

- 過去・現在
- 新生血管
 - 滲出、出血

- これから
- 再生医療をはじめとした
新たなアプローチ

Embryonic stem cell trials for macular degeneration:
a preliminary report

Shinya Yamamoto, Junichi Nakabayashi, Gail Pe'eri, Volodymyr Pavlov, Caroline G. Curran, Gordon D. Plotz, Rosalind W. Davis, Edward M. Stone, Roger Tsien, Joseph D. Marmorstein, Michael D. Freeman

Lancet January 23, 2012

網膜色素変性症の治療～現行治療の問題点と展望

慶應義塾大学医学部眼科学教室

小沢 洋子

1. 視覚障害と網膜色素変性症

近年の科学の進歩により、多くの疾患には解決法が見いだされた。しかし、それでもいまだに、中途失明を撲滅するには至っていない。我が国の失明原因の上位を占めるのは、緑内障、糖尿病網膜症、網膜色素変性症、加齢黄斑変性と、いずれも網膜の細胞が障害されて視覚障害につながる疾患である(文献1)。また、いずれも加齢により発症・進行する疾患であるため、現代の高齢化社会においてはその影響は大きい。

確かに、網膜疾患の治療は、最近 20 年ほどで大きく進歩した。硝子体手術が開発されて普及し、網膜剥離や糖尿病網膜症の治療成績は格段に改善した。眼内に手術器具を入れる、という発想がブレイクスルーであった(図1)。眼内である硝子体内の病変や硝子体内であり網膜の上にある病変、および網膜下の病変に対しては、じかにアプローチする方法が生み出され、今では硝子体手術として一般化している。これにより古くは治療対象にならなかった疾患も数多く治療されるようになった。さらに、薬物療法も大きく発展した。動物実験やヒト検体を用いた研究の発展から、加齢黄斑変性に対する抗血管内皮増殖因子製剤(抗 VEGF 製剤)が創薬され、これを硝子体内注射により投与するという方法(図2)が普及したことの効果は大きい。いずれの方法も眼内に手術器具や薬剤を入れるという、眼内からの疾患コントロールをするものであるところが共通点である。これは以前には眼科医であっても信じられないような技術であったが、現在では当たり前のように行われている。しかし、それでもまだコントロールしきれない疾患があり、その中でも特に、未だ治療のチャンスに恵まれていない分野が網膜色素変性症の治療である。

2. 網膜とは

眼球はカメラに例えられることがあるが、網膜はそのフィルムに当たる部分と説明されることが多い(図3)。眼球内面にあり、角膜・水晶体を通過した光が結像すると、脳に送る情報として変換する役割を持つ。網膜は神経細胞とそれを栄養する血管から構成されるが、いずれに病態が起因しても、最終的には網膜神経細胞の障害が生じることで視覚障害が引き起こされる。

網膜の中でも、光を受容し(受け取り)、電気信号に変換して情報を脳に送る

ために働く神経細胞が視細胞であり、その外節を貪食して視細胞のメンテナンスをするなどの役割をするのが網膜色素上皮細胞である（図4）。視細胞で受容した情報は双極細胞、網膜神経節細胞と伝達されて、網膜神経節細胞の軸索である視神経を通じて脳へと送られる。網膜にはこのほかに各細胞からの情報を統合するための水平細胞、アマクリン細胞があり、また網膜の組織内微小環境を整えるミュラーグリア細胞がある。これらの細胞はすべて中枢神経系由来であり、視覚を形成するために必要な細胞である。

血管は、上述の網膜神経細胞が構成する網膜組織の中と、網膜に隣接して存在する脈絡膜に存在し、それぞれが決まった部分の網膜神経細胞を栄養する。網膜内を走行する血管は網膜神経節細胞をはじめとした網膜内層の神経細胞を栄養し、脈絡膜に存在する血管は、網膜色素上皮を超えて、視細胞を含む網膜外層を栄養することが知られる。

3. 網膜色素変性症とは

国内失明原因の第3位を占める網膜色素変性症とは、遺伝子異常による網膜視細胞もしくは網膜色素上皮細胞の異常が徐々に進行し、最終的には網膜視細胞の死を生じ、視野障害、そしてそれが非常に進行すれば失明に至る疾患である。網膜視細胞の遺伝子異常であれば直接的に視細胞が死に至り、網膜色素上皮細胞の遺伝子異常があれば、その機能異常や細胞死から、視細胞のメンテナンスができなくなることから視細胞の死が引き起こされる。有病率は4000-8000人に1人と言われるが、高齢化社会においては今後さらに有病率は上がる方向に進む可能性がある。一方、現時点では失明を予防できるような治療法は確立されていない。

4. これまでの網膜色素変性症に対する対症療法

網膜視細胞や網膜色素上皮細胞をできるだけ延命させる方法として、これまで何も試されなかったというわけではない。元来、網膜細胞は局所の炎症・酸化ストレス等の細胞外からの刺激により障害され得る(文献2, 3)。その炎症・酸化ストレス等の原因となりうるものに、喫煙、糖尿病をはじめとした全身疾患のほかに、視覚のためには必要な光がある。網膜は光を受容する組織であるが、過剰に暴露すると障害される。これらの刺激による網膜神経細胞の変化は、ある程度までは代償されるが、それを超えると不可逆変化となり、細胞死に至るほどである。この光刺激は網膜色素変性症の進行を助長するとされ、遮光眼鏡により少しでも視覚の延命を図る方法は古くからおこなわれている。また、酸化ストレスを抑制するために抗酸化サプリメントの用いた臨床研究が行われた。従来補助的に使用されるビタミンAに加えて抗酸化サプリメントであるル

テインを投与することで進行が遅くなるか、検証された。ただし、血中ルテインが高いと進行抑制が見られたものの、投与の有無による進行抑制を示すことはできなかったという(文献4)。また、なるべく血行をよくして細胞を延命させようと、循環改善剤も補助療法としてあげられる。

4. 網膜色素変性症に対する現行治療の問題点

上述のように、現行の治療法は環境因子である増悪因子に対処するための対症療法である。しかし、遺伝子異常のために生じる細胞内の変化を抑制する原因療法の開発には至っていない。

網膜色素変性症では、網膜視細胞もしくは網膜色素上皮細胞の遺伝子異常に基づく網膜細胞機能の障害、すなわち視覚障害を引き起こす。その克服法はあるのか。ここで問題になるのは、これらの細胞は中枢神経系の一部であり、成体においては基本的に分裂しない細胞であるということである。つまり、皮膚などと異なり細胞がリニューアルされることはなく、細胞死が生じればそのまま欠損となるのが基本であるというところである。

これを克服するための治療が、網膜再生である。

網膜再生には大きく二つのストラテジーがある。一つは、一度失われた細胞を補填する方法で、狭義の網膜再生治療と言える。もうひとつは、瀕死の状態では機能が低下した網膜神経細胞がその後、細胞死に至らないように「甦らせる(よみがえらせる)」方法で、一般には神経保護治療と言われる。以下にそれぞれの特徴と現状、展望について述べる。

5. 狭義の網膜再生

網膜色素変性症では、初期に発見されれば、次の項で述べる網膜神経保護治療も大きな意義を持つだろう。しかし、既に大きな喪失が生じていれば補填治療が求められる。そこで研究されているのが、移植による網膜視細胞、もしくは網膜色素上皮細胞の移植である。

移植に用いる細胞の源としては、胚性幹細胞(embryonic stem cell; ES細胞)もしくは人工多能性幹細胞(induced pluripotent stem cell; iPS細胞)が注目されている。これらの細胞は、自己複製能(何回も細胞分裂を繰り返し同じ細胞を生み出す能力)を持つため、ストックしておけば長期間にわたって必要時に使うことができるはずである。また、これらの細胞は多分化能(3胚葉全ての細胞に分裂しうる能力、多能性とも言う)を持つため、理論的には全ての体細胞に分化する可能性があることになる。これらの「幹細胞」としての性質を利用し、

必要なときにストックしておいた ES 細胞もしくは iPS 細胞を起こして、網膜細胞に分化誘導し(文献 5-8)、移植に使用するという考え方で研究は進められている。

網膜色素上皮細胞に関しては、免疫応答の盛んな細胞ということもあり、ホストの HLA に合わせた iPS 細胞由来の移植細胞作製が検討されている。これは、今回の WG で話し合われた治療法の発展型として将来行われる可能性がある。

網膜視細胞については、ES 細胞由来でもよいのではないかという議論があるが、網膜色素上皮細胞で iPS 細胞の利用が普及すれば、同様に iPS 細胞を主体とした研究が進む可能性があると考ええる。

なお、移植手術手技に関しては、最近 20 年で大きく進歩した硝子体手術の技術が応用可能だと考えられている。現在行われている硝子体手術は、眼内に器具を挿入して硝子体を切除した上で、網膜上もしくは網膜下の病変を切除するための手技を含む。これを応用して、移植では硝子体を切除した上で、主に網膜下に移植細胞を挿入することになる。網膜下とは、網膜色素上皮細胞と視細胞の間のことをさす。網膜色素変性症において移植する可能性がある細胞は、網膜視細胞もしくは網膜色素上皮細胞であり、いずれも網膜下に細胞を挿入することになる。この手技に関しても WG でとりあげられ、さらに技術を磨く必要はあるものの、これまでの経験を応用可能であることが説明された。

<網膜色素変性症に対する細胞移植の問題点>

移植細胞が生着し機能して始めて、移植は成功といえる。網膜色素上皮細胞に関しては、様々な研究がすすめられ、その結果、臨床応用が近い将来に行われる予定となり、今回の WG のテーマとなった。

しかし、網膜視細胞の生着に関しては、シナプスを形成することまでは動物実験で検出されるようになったものの、視覚の位置情報を再現することは簡単とはいえないのではないかと考えられている。今のところ、まずランダムに作られたシナプスが、訓練によりシナプスの要・不要が区別され不必要なシナプスは淘汰されて必要な情報網の経路が残っていくという形で、位置情報を伝えられるようになっていくだろうと考えられている。訓練の方法も治療の成功には重要なポイントとなるであろう。そして、視覚の画像解像度を上げるには、生着細胞の数が増やすことが必須であろう。いずれも今後さらなる研究を続ける必要がある。

そして、もう一つの問題点は、網膜色素変性症においては、広範囲の病変があるという点で、そのすべてをカバーする移植治療は現実的には厳しい。周辺に障害があってもそれは対象とせず、中心視野の確保を目標とした治療になる

可能性がある。つまり、中心視野を失った、もしくは失いつつある、非常に進行した症例だけを対象とするということになり、それに至らない病期の患者には適応とならない可能性がある。

6. 網膜再生（甦り）の観点からの網膜神経保護治療

網膜色素変性症においては、個々の網膜視細胞もしくは網膜色素上皮細胞の内部で生じる慢性の機能的変化が次々と細胞死を引き起こして、そのために細胞欠損が一定以上になると視覚障害として認識される。そこで、細胞内変化を抑える治療があれば、現在瀕死の状態にあってもまだ生存している細胞は機能を取り戻す可能性があるし、今後の機能低下を予防できる可能性がある。そのための治療法については、現在はまだ、研究段階である。

研究に従来用いられているのは、主にマウスである。糖尿病網膜症などの疾患モデルマウスには、ある程度確立されたものがある。しかし、疾患モデルマウスの研究だけではヒトの疾患を網羅できない。たとえば遺伝子異常により罹患することが知られる網膜色素変性症である。この疾患モデルマウスとしては遺伝子改変マウスがあるが、実際には異常遺伝子のバリエーションが多く、いくつもの遺伝子異常の解析を、それぞれ遺伝子改変マウスを作成して行うのはあまり現実的ではない。また、異常遺伝子が明らかになっていない症例に関しては、遺伝子改変マウスを作ることはできない。さらに、症例から網膜検体を採取したり、採取した細胞を培養で増殖させたりすることはきわめて困難である。個々の症例の病態を解析する新しいツールが必要とされていた。

そこで、最近、この分野で注目されているのが、研究ツールとしての iPS 細胞である (図 5)。患者の体細胞を採取して iPS 細胞を樹立すれば、患者遺伝子異常を再現した iPS 細胞となる。それを網膜細胞に分化誘導すると、患者の異常遺伝子を持った網膜細胞を培養系で継続的に得ることができ、研究に用いることができるようになる。この系を用いて病態を解明したり、各種物質の治療効果のスクリーニングをしたりすることが可能になると考えられている。今後、このような系でスクリーニングされた物質があれば、将来的にはさらに動物実験を経て、ヒトでの臨床試験に持ち込まれる可能性がある (図 5)。創薬が成功すれば、早期スクリーニングを行い、発症初期、あるいは発症以前から保護治療を始める時代が、将来的には来るかもしれないと考える。

<網膜色素変性症に対する神経保護治療の問題点>

現時点では研究段階の神経保護治療に関しても、想定される問題点はある。まず、網膜色素変性症では原因遺伝子と言われるものが複数あるということ

あり、疾患メカニズムは必ずしも同一ではない。ただし、いくつかの標的遺伝子の異常は、そのコードするタンパクの形状から同様のメカニズム障害をきたす可能性があり、遺伝子異常がわかれば、予測可能となる可能性がある。また、遺伝子異常が特定できない症例があるのは事実である。

7. まとめ

網膜色素変性症では、遺伝子異常による視覚障害が徐々に進行する。現時点では対症療法が試されているが、根本に迫る治療法の開発が待たれる。その一つの可能性としては網膜細胞の移植であり、網膜色素上皮細胞に関しては、今回のWGのテーマの中でその発展により実現され得るものといえよう。ただし、究極的には、そして将来的には、このような視機能低下が徐々に生じることがわかっている疾患に関しては、超早期発見に続き網膜神経保護治療を行うことが理想であろう。もし、将来的にこれが実現すれば、進行例を見ることがきわめて少なくなる可能性がある。一般に、薬物治療のほうが移植治療に比べ、より経済的に有利に、広く普及することが可能であろう。遺伝子異常の違いによるいくつかの治療法をそろえ、様々な症例に対応できる時代を目指して、さらに研究が続けられるべきである。

図の説明

図1 眼内操作を伴う治療法としての硝子体手術

硝子体内に器具を挿入し、網膜に直接アプローチする方法が一般化している。

(A) 硝子体切除 (B) 硝子体内の網膜上組織の摘出 (C) 網膜下操作

図2 硝子体内注射

硝子体手術同様、硝子体内に器具(注射針)を挿入することが薬物治療の分野でも一般化している。

図3 眼球のつくり

網膜は神経細胞で構成されるが、血管も走行している。

図4 網膜、網膜色素上皮、脈絡膜の断面図

図5 iPS細胞を用いた病態解明と創薬に向けた手順のモデル

文献

1. 中江公裕, 増田寛次郎, 妹尾正, 小暮文雄, 澤充, 金井淳, 他 : わが国における視覚障害の現状, 厚生労働科学研究研究費補助金, 難治性疾患克服研究事業, 網膜脈絡膜・視神経萎縮症に関する研究, 平成17 年度総括・分担研究報告書. 263-267,2006.
2. Sasaki M, Ozawa Y, Kurihara T, Noda K, Imamura Y, Kobayashi S, Ishida S, Tsubota K: Neuroprotective effect of an antioxidant, lutein, during retinal inflammation. *Invest Ophthalmol Vis Sci* 50:1433-1439, 2009
3. Sasaki M, Yuki K, Kurihara T, Miyake S, Noda K, Kobayashi S, Ishida S, Tsubota K, Ozawa Y: Biological role of lutein in the light-induced retinal degeneration. *J Nutr Biochem*
4. Berson EL, Rosner B, Sandberg MA, Weigel-DiFranco C, Brockhurst RJ, Hayes KC, Johnson EJ, Anderson EJ, Johnson CA, Gaudio AR, Willett WC, Schaefer EJ: Clinical trial of lutein in patients with retinitis pigmentosa receiving vitamin A. *Arch Ophthalmol*. 2010 Apr;128(4):403-11.
5. Osakada F, Ikeda H, Mandai M, Wataya T, Watanabe K, Yoshimura N, Akaike A, Sasai Y, Takahashi M: Toward the generation of rod and cone photoreceptors from mouse, monkey and human embryonic stem cells. *Nat Biotechnol* 26:215-224, 2008
6. Osakada F, Ikeda H, Sasai Y, Takahashi M: Stepwise differentiation of pluripotent stem cells into retinal cells. *Nat Protoc* 4:811-824, 2009
7. Meyer JS, Shearer RL, Capowski EE, Wright LS, Wallace KA, McMillan EL, Zhang SC, Gamm DM: Modeling early retinal development with human embryonic and induced pluripotent stem cells. *Proc Natl Acad Sci U S A* 106:16698-16703, 2009
8. Lamba D, Karl M, Reh T: Neural regeneration and cell replacement: a view from the eye. *Cell Stem Cell* 2:538-549, 2008

図1 硝子体手術

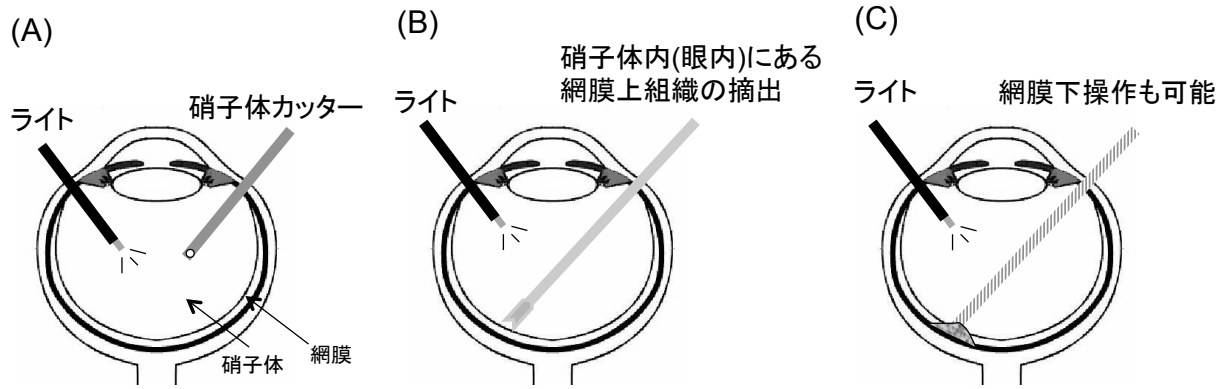


図2 硝子体内注射

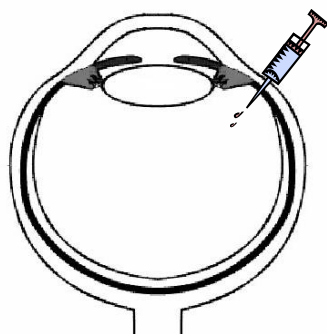


図3

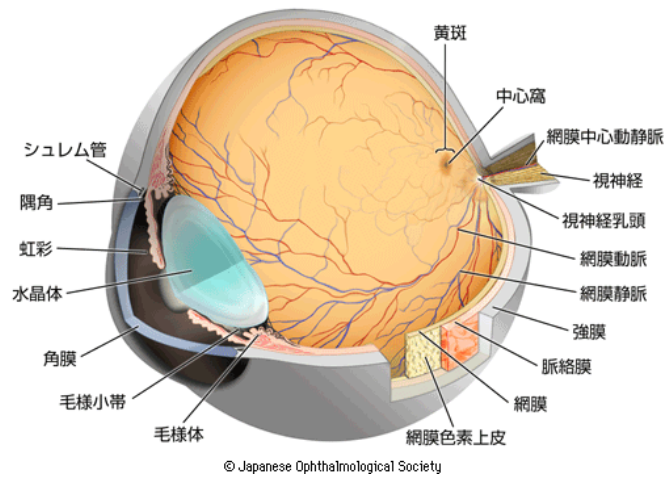


図4

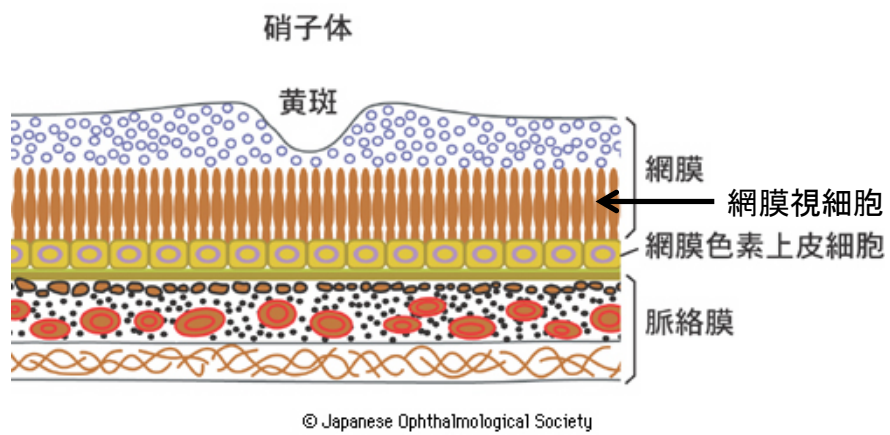
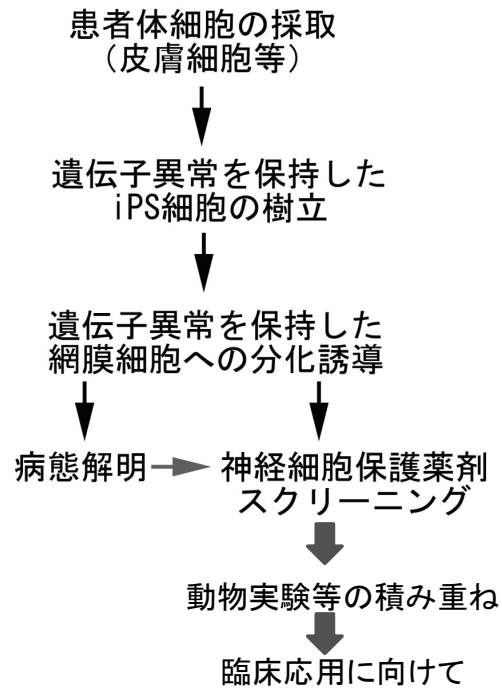


図5



黄斑下手術の現状と課題

杏林大学医学部 眼科学教室
平形 明人

はじめに

視力障害に大きく影響する黄斑障害のなかでも、黄斑下病変は重篤で治療が難しい。代表的な病態は黄斑下血腫と脈絡膜新生血管(CNV)である(図1)。これらの原因疾患は、滲出性加齢黄斑変性、強度近視などが代表的で本邦の主要な失明原因につながっている。硝子体手術の進歩によって、1990年代には硝子体手術での黄斑下手術が試みられた。黄斑下血腫除去、硝子体内ガス注入、脈絡膜新生血管抜去、そして黄斑移動術という難度の高い手術まで登場した。これらの外科的治療によって、多くの患者の視力改善や維持がある程度は得られたが、手術効果が不十分であったり、合併症で失明したりすることもあり、多くの課題が存在した。その後、新生血管発生に血管内皮増殖因子(vascular endothelial growth factor; VEGF)が大きく関わり、その抑制で新生血管の活動性が低下し、しかも臨床応用できることが判明した。この抗血管内皮増殖因子(vascular endothelial growth factor; VEGF)剤の硝子体内投与は難治な滲出性加齢黄斑変性の治療法を革命的に進歩させた。そして、黄斑下手術の適応は減少し、大量の黄斑下出血に対処する病態に限定するほどになった。しかし、抗VEGF療法でも、効果を維持するために注射を数か月ごとに施行しなければならない症例が多いこと、反応が悪いこともあること、改善しても変性した神経は回復しないこと、黄斑下出血の合併を予防できないこと、視力改善に限度があること、全身合併症も考慮する必要があること、萎縮した網膜色素上皮や瘢痕組織合併例には無効なことなどの治療の限界もみえてきた。つまり、新生血管の病態を抑制できても、新生血管の原因となる黄斑下の脈絡膜血管、網膜色素上皮の状態を改善しているのではなく、すでに障害された神経網膜を再生する治療でもないことが臨床上の限界であることなどの次の課題が明らかになってきた。そこで注目されるのが、網膜色素上皮細胞や神経細胞の再生を目指した環境因子の改善や細胞移植である。そのためには、黄斑下にアプローチするための手術手技の改善や手術時に生じる可能性のある合併症対策も求められる。ここでは、再び注目されるであろう黄斑下手術を整理するために、黄斑下血腫、脈絡膜新生血管抜去術を中心に総括したい。

D) 黄斑下血腫除去術

黄斑下血腫は、滲出性加齢黄斑変性、ポリープ状脈絡膜血管症、強度近視黄斑変性、外傷、脈絡膜炎などに合併する。血液が視細胞に接していると視細胞が障害されることが知られている。家兎やネコを使用した動物実験ではフィブリン形成や血餅の牽引による網膜外層障害が 24 時間以内に始まり、1 週間で網膜全層の層構造の変性がみられた。臨床的にも血餅による機械的な牽引やヘモグロビンの鉄毒性、血液のバリア効果による網膜色素上皮と光受容体の代謝低下などで 1 週間でかなりの障害が進行し、永続的な視力障害につながるため、準緊急的な治療が求められる。

1) 適応

黄斑とくに中心窩下の血腫の厚みが問題となる。脈絡膜血管の走行が透見できない程度以上の血腫の厚みが存在する場合に外科的治療の対象となる。また、発症からの期間を考慮する。1 か月以上経過している血腫はすでに神経障害が不可逆性に陥っていると考えられるので適応にならない。

黄斑下血腫の治療法には、ガスあるいはガスと組織プラズミノージェンアクチベータ(t-PA)の硝子体内注入と硝子体手術による血腫除去術がある。発症から 2 週間以内の場合にはガスあるいはガスと t-PA の硝子体内注入により黄斑から血腫の大部分が移動することが多く、硝子体出血を合併したり、大量の血腫でなければ、手術侵襲を軽くするために、第一選択の治療法として考える(図 2)。発症から 2 週間以上経過した症例やガスによる血腫の移動が不十分な症例、大量の血腫例に対して、硝子体手術による網膜下血腫除去術を適応する。

2) 術式

i) 硝子体切除

通常の硝子体手術でゲルを切除し、後部硝子体剥離(PVD)を完成させる。術後の再出血や増殖性変化を考慮して、可及的にゲル切除は十分に行う。

ii) t-PA の注入

現在入手できる t-PA はアルテプラザー (遺伝子組換え、アクチバシン、グルトバ)、チソキラーゼ (天然型、ハパーゼ、プラスベータ)、ナテプラザー (遺伝子組換え、テパーゼ、ミライザー) があるが、160 万~2,400 万 I.U./バイアルである。網膜下に使用する量は 3~25 μ g/0.1 ml(1 mg=約 50 万 I.U.で、1,500~12,500 I.U./0.1 ml)であるため、希釈調整し、使用するまで凍結保存しておく。使用直前に解凍する。

32G 針を細いチューブに連結して用いる。1 ml のシリンジに 25 μ g/ml の t-PA を入れ、細いチューブを介して 32G 針に接続する。中心窩から 1 乳頭径以上離れた部位の網膜に穿刺して、網膜下にゆっくりと t-PA を注入する。注入量は血腫の大きさにもよるが、通常 0.1 ml 以下である。t-PA が血腫を溶解するのに

30分以上かかるので、待機する間に、白内障手術や周辺部硝子体切除などを施行する。

iii) 血腫の除去

t-PA を注入した意図的網膜裂孔部位を水平剪刀などで少し拡大する。網膜上に液体パーフルオロカーボン(PFCL)を滴下する。PFCL で網膜下血腫上の網膜を圧迫しながらローラーのように転がして、溶血した血腫を硝子体腔に圧出する(図 3)。血腫の部位や大きさなどから、t-PA 注入を追加したり、圧出するための網膜切開を別の場所に追加することもある。網膜下に BSS を注入しながら、網膜下を洗浄する。血腫を完全に除去することは不可能であり、中心窩下の血腫がある程度除去できれば、術後のガスタンポナーデで残存する黄斑下血腫をできるだけ黄斑から遠ざけることを期待して過剰な網膜下の操作による網膜障害は避ける。液空気置換を施行し、SF6 ガスタンポナーデを行い手術を終了する。意図的裂孔の網膜光凝固は、裂孔が小さければ行う必要はない。

iv) 問題点

脈絡膜血腫の原因疾患によって、血腫を除去しても、黄斑下の色素上皮の変性が強く、視野は改善しても視力改善が得られない症例も少なくない。出血前の新生血管の病態が広範囲で出血を除去しても網膜下の瘢痕組織や色素上皮下の血腫が主体で除去が難しく、視力改善が得られないこともある。網膜細動脈破裂による血腫は網膜下病態が軽症であり、視力予後は比較的良好である。

網膜下血腫が非常に広範囲で大量の血腫の場合、t-PA による溶血が不十分なことがあり、網膜周辺部を意図的に大きく切開して、網膜を翻展して血腫を除去して血餅を鉗子で直接除去する方が有効なことがあるが、血餅除去とともに網膜色素上皮の欠損も拡大するので、視力改善がなかなか得られない(図 4)。

血腫を除去しても、もともとの新生血管の病態がまだ鎮静化していないこともあり、再出血をきたす症例も多い。術後の抗 VEGF 療法の追加などが推奨されているが、どのような追加療法がいいのか確立していない。

II) 脈絡膜新生血管抜去術

脈絡膜新生血管の治療は中心窩下の CNV に対しては抗 VEGF 療法が第一選択であるが、中心窩をはずれた CNV には網膜光凝固、ポリープ状脈絡膜血管症には抗 VEGF 療法と光線力学療法の併用、進行例には経瞳孔温熱療法などが行われている。抗 VEGF 療法が普及する以前には、外科的治療として脈絡膜新生血管抜去術と黄斑移動術が行われた。現在は、ほとんど行われていないが、網膜下細胞移植を検討するには、当時の手術を見直すことが大切である。

1) 適応

傍中心窩(中心窩にはかかっていないが、中心窩から 199 μ m 以内)下の CNV

には網膜光凝固の施行は難しく、光凝固後の瘢痕の拡大を考えると、抗 VEGF 療法か CNV 抜去術が適応として考えられる。中心窩下の CNV は CNV 抜去術で網膜色素上皮欠損を生じるので、良好な視力が得られないことが多い。Gass 分類の 2 型の CNV (特発性 CNV に多い) は CNV の主体が網膜色素上皮の上 にあり、抜去術による色素上皮欠損が少ないためいい適応ともいわれるが、CNV 抜去時にその下の色素上皮もはがれることも多い。抗 VEGF 療法が反応しにくい境界明瞭な CNV や抗 VEGF 療法が施行できないような症例で、病態の早期鎮静化を考えたい場合に適応がある。

2) 術式

白内障手術を行い、通常の 3 ポート硝子体切除、PVD 作製を行う。周辺部のゲルも可及的に切除する。32 G あるいは 30 G の針を用いて網膜下に BSS を注入し、網膜下操作のためのスペースを確保する。

網膜ピック (Thomas) を用いて、神経網膜と CNV の癒着を剥離する(図 5A)。網膜下に網膜下鉗子(Thomas タイプ、Eckard タイプ) を挿入し CNV を把持してゆっくり抜去、除去する(図 5B)。CNV を抜去する際には脈絡膜から出血することがあるので、灌流圧を高くして抜去して、2~3 分待つて脈絡膜からの出血がないことを確認しながら徐々に灌流圧を低くしていく。網膜の伸展性は大きく、小さな意図的裂孔からも CNV が除去できることは多いが、非常に大きな CNV の場合は、意図的裂孔を拡大して、CNV を網膜下から引き出す際に意図しない方向に網膜裂孔がさけることを予防する。

網膜下に血腫が生じた場合、網膜下を BSS で洗浄あるいは網膜下鉗子で除去する。液空気置換を行わなくても網膜剥離は数日で消失することが多い。術後、網膜下液が残存する場合には硝子体腔に少量の空気を注入し伏臥位を維持すれば 1 日で消失する。

3) 問題点

手術による視力改善の程度は、CNV 発生の原因疾患に依存する傾向が強い(図 6)。

CNV 抜去時に網膜色素上皮欠損を生じることが術後の視機能回復に大きく影響する(図 7)。できるだけ網膜色素上皮除去の拡大に注意しながら手術を施行することが大切である。また、術後に網膜色素上皮の萎縮が拡大し、長期予後の中心視力や中心視野が障害される原因といわれている。網膜光凝固後の atrophic creep ほどでなくても、その機序は十分には解明されていない。

また、網膜下血腫と同様に再発する可能性があり、術後の抗 VEGF 療法の追加などの検討が必要である。

III) 黄斑移動術

加齢黄斑変性の病態の根本は、脈絡膜毛細血管版から Bruch 膜、網膜色素上皮レベルであり、黄斑網膜が障害される前に黄斑を網膜色素上皮などの網膜を支えている土台が良好な部位に移動すれば、黄斑が長持ちして良好な視機能を維持できるであろうという発想で、1993 年 Machmer と Steinhorst が黄斑移動術を発表した。網膜全周を切開して、人工的に全網膜剥離を作製し、網膜を回転させて網膜を復位させ、黄斑を脈絡膜や網膜色素上皮の健全な部位に移動させるという驚嘆する手術であった(図 8)。当時のあらゆる手術手技の組み合わせでなし得る難度の高い手術であった。回転した網膜で回旋斜視による変視も問題となり眼球回旋の斜視手術も追加されたが、中枢神経の順応の高さも予想以上に広いことも認識された。しかし、手術侵襲が高いことなどに起因する増殖性硝子体網膜症で失明に至る危険性も少なくなく、手術侵襲低減のための Tano らの全周の網膜切開を部分切開で黄斑を移動させる限局性黄斑移動術 (limited macular translocation) や de Juan らの網膜切開をしないで強膜短縮で黄斑移動を行う方法も、黄斑移動が少なくてもいい症例には施行された。非常に良好な視力が得られることもあったが、失明をかけた大掛かりな手術であること、再発や手術侵襲によるものか不明であるが、網膜萎縮などの合併症もあり、限定した施設でのみ施行され、抗 VEGF 療法が普及した現状では、ほとんどされていない。2007 年の Folkner らの meta-analysis によると、32 施設 792 例で術前平均視力 20/133、術後平均視力 20/111、31%で視力改善、27%で視力低下、新生血管の再発率 16%、合併症 71%であった。

IV) 網膜色素上皮移植

加齢黄斑変性で黄斑下に癒痕組織が形成されたり、色素上皮が欠損している病態の治療は現状ではないに等しい。1991 年に Peyman らが網膜色素上皮細胞 (RPE) の網膜下への自家移植を行い、14 か月後に視力改善したことを報告した。1994 年に Alverre らは、滲出性加齢黄斑変性の中心窩下新生血管抜去後に胎児 RPE (15~17 週) を monolayer patch で網膜下に移植して、術後 1 か月で移植部位で視機能の維持を確認、3 か月で視機能が嚢胞様浮腫によって低下した症例が増えることを報告した(図 9)。以後、他施設からも RPE の suspension form、虹彩色素上皮の自家移植などが報告され、それぞれ移植細胞が生着し、視機能維持や改善させられることが報告されている。ただし、網膜剥離、増殖性硝子体網膜症、黄斑上膜、黄斑浮腫などの術後合併症もみられている。興味深いことは新生血管の再発がみられないことで、Binder らは健全な RPE が新生血管再発抑制の関与する可能性を示唆している。

2007 年の Falkner らの meta-analysis によると、9 施設 94 症例の RPE 移植 (手術手技は様々) で、術前平均視力 20/250、術後平均視力 20/222、22%で視

力改善、21%で視力低下、新生血管の再発が4%と低く、合併症は61%であった。自家 RPE-脈絡膜シート移植手技と RPE suspensin 移植手技を比較している試験も進行中である。5年以上の長期予後を観察して RPE-脈絡膜移植片が生着している報告もされている。しかし、長期の観察で中心窩の形態が次第に消失していくことが多く、その原因が検討されている。

おわりに

抗 VEGF 療法時代の現在でも、黄斑下血腫、黄斑下の色素上皮欠損、萎縮型の黄斑変性、あるいは抗 VEGF 療法に反応しない症例などに対して、血腫移動や細胞移植などの黄斑下手術の進歩が求められる。

網膜下手術のうち網膜下血腫は、ガスあるいは t-PA 併用ガスによる眼内タンポナーデによる血腫移動あるいは血腫除去術は視機能回復には有用である。視力予後に最も影響するのは、血腫の原因疾患とその程度、血腫による二次的網膜下病変の程度である。大量の網膜下血腫では、直接に網膜血餅を除去することは可能であるが、網膜色素上皮の広範囲の欠損を伴うために色素上皮の移植などの追加などが望まれる。

脈絡膜新生血管抜去術は、網膜色素上皮の欠損や術後の網膜色素上皮の萎縮拡大を伴うため、抗 VEGF 療法が普及した現在において手術適応が非常に限定されている。しかし、抗 VEGF 療法の治療限界や問題点も明らかになりつつあり、ふたたび黄斑下手術によって網膜色素上皮を移植したり、神経細胞を再生させることが注目されるようになってきている。これまでも胎児網膜色素上皮細胞の移植など試みられていたが、長期予後や合併症などは不明である。iPS 細胞の発見と臨床応用にあたり、網膜下に移植した細胞の動態は他臓器よりも観察しやすく、その機能評価も可能である。過去の黄斑下手術の合併症なども考慮した低侵襲の細胞移植手技 (delivery 法など) の開発は重要な課題である。

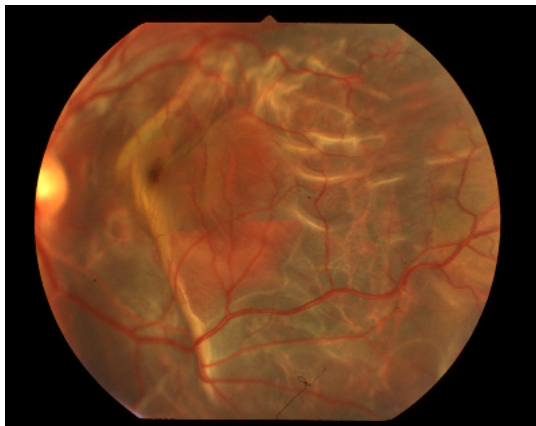
参考文献

- 1) 瓶井資弘：黄斑下出血（移動と洗浄）. 眼科プラクティス 2. 黄斑疾患の病態理解と治療, 田野保雄ほか編, 文光堂, 東京, 276-281, 2005
- 2) Toth CA et al: Fibrin directs early retinal damage after experimental subretinal hemorrhage. *Arch Ophthalmol* 109: 723-729, 1991
- 3) Kamei M et al: A study of the ability of tissue plasminogen activator to diffuse into the subretinal space after intravitreal injection in rabbits. *Am J Ophthalmol* 128: 739-746, 1999
- 4) Rosenfeld PJ et al: Ranibizumab for neovascular age-related macular degeneration. *N Engl J Med* 355: 1419-1431, 2006
- 5) Lewis H: Intraoperative fibrinolysis of submacular hemorrhage with tissue plasminogen activator and surgical drainage. *Am J Ophthalmol* 118: 559-568, 1994
- 6) Hanscom TA et al: Early surgical drainage of macular subretinal hemorrhage. *Arch Ophthalmol* 105: 1722-1723, 1987
- 7) Kamei M et al: Surgical removal of submacular hemorrhage using tissue plasminogen activator and perfluorocarbon liquid. *Am J Ophthalmol* 121: 267-275, 1996
- 8) Ohji M et al: Pneumatic displacement of subretinal hemorrhage without tissue plasminogen activator. *Arch Ophthalmol* 116: 1326-1332, 1998
- 9) Matthew A et al: The use of vitreoretinal surgical techniques in subfoveal choroidal neovascularization. *Curr Opin Ophthalmol* 3: 349-356, 1992
- 10) Conti SM et al: Surgical management of age-related macular degeneration. *Can J Ophthalmol* 40: 341-351, 2005
- 11) Skaf AR et al: Surgical treatment of age-related macular degeneration. *Semin Ophthalmol* 26: 181-191, 2011
- 12) 上村昭典：脈絡膜新生血管に対する網膜下手術. *日眼会誌* 104: 611-620, 2000
- 13) Stone TW et al: Submacular surgery trials update. *Ophthalmol Clin N Am* 15: 479-488, 2002
- 14) Algvere PV et al: Transplantation of RPE in age-related macular degeneration: observations in disciform lesions and dry RPE atrophy. *Graefes Arch Clin Exp Ophthalmol* 235: 149-158, 1997
- 15) Falkner C et al: The end of submacular surgery for age-related macular degeneration? A meta-analysis. *Graefes Archive for Clinical and Experimental Ophthalmology* 245: 490-501, 2007

- 16) Machemer R et al: Retinal separation, retinotomy, and macular relocation: II. A surgical approach for age-related macular degeneration? *Graefes Arch Clin Exp Ophthalmol* 231: 635–641, 1993
- 17) Ninomiya Y et al: Retinotomy and foveal translocation for surgical management of subfoveal choroidal neovascular membranes. *Am J Ophthalmol* 122: 613–621, 1996
- 18) de Juan E et al: Translocation of the retina for management of subfoveal choroidal neovascularization II: A preliminary report in humans. *Am J Ophthalmol* 125: 635–646, 1998
- 19) Pieramici DJ et al: Limited inferior macular translocation for the treatment of subfoveal choroidal neovascularization secondary to age-related macular degeneration. *Am J Ophthalmol* 130: 419–428, 2000
- 20) Toth CA et al: Improvement in near visual function after macular translocation surgery with 360-degree peripheral retinectomy. *Graefes Arch Clin Exp Ophthalmol* 242: 541–548, 2004
- 21) Peyman GA et al: A technique for retinal pigment epithelium transplantation for age-related macular degeneration secondary to extensive subfoveal scarring. *Ophthalmic Surg* 22: 102–108, 1991
- 22) Algvere PV et al: Transplantation of fetal retinal pigment epithelium in age-related macular degeneration with subfoveal neovascularization. *Graefes Arch Clin Exp Ophthalmol* 232: 707–716, 1994
- 23) Binder S et al: Transplantation of autologous retinal pigment epithelium in eyes with foveal neovascularization resulting from age-related macular degeneration: A pilot study. *Am J Ophthalmol* 133: 215–225, 2002

図 1

A) 網膜下血腫



B) 脈絡膜新生血管 (CNV)

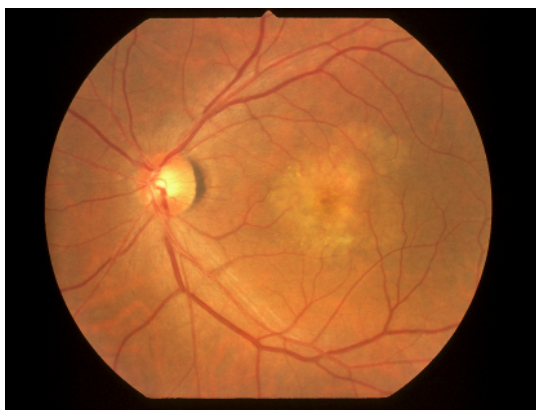
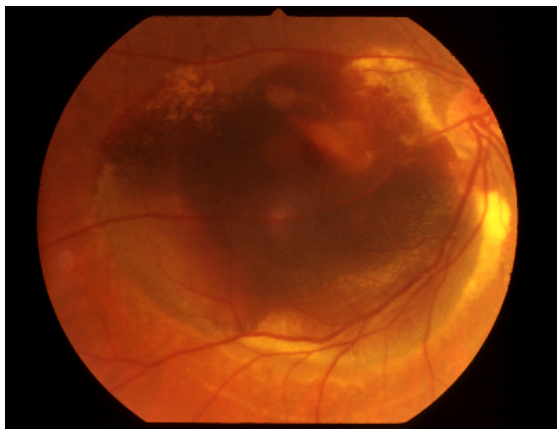


図2 黄斑下血腫に対するガスタンポナーデによる血腫移動の一例 (65歳)

A) 術前黄斑下に厚い血腫を認め視力 0.01



B) ガスタンポナーデによる血腫移動術後に血腫は下方に移動し視力 0.2 に改善

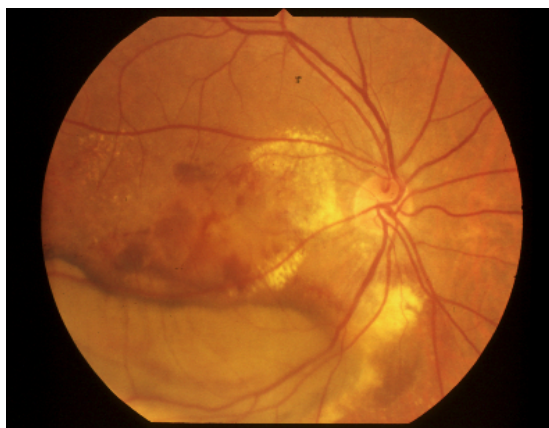
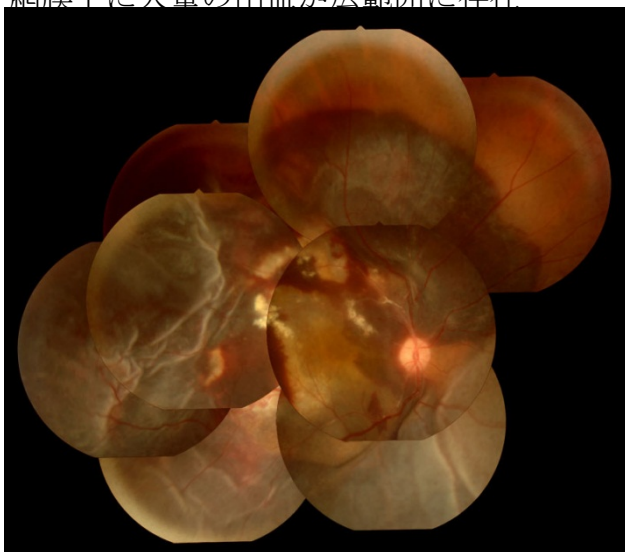
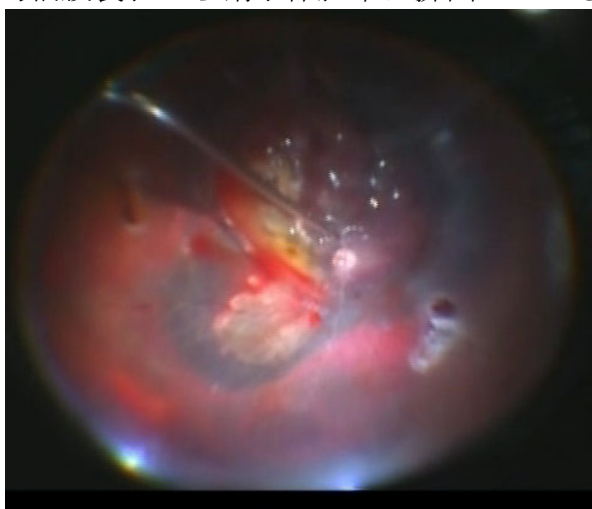図 3. 大量の網膜下血腫に対する硝子体手術の一例。

A) 網膜下に大量の出血が広範囲に存在



B) 術中写真。網膜上に液体パーフルオロカーボンを注入し、網膜下出血を意図的網膜裂孔から硝子体腔中に排出している。



C) 術後眼底写真。

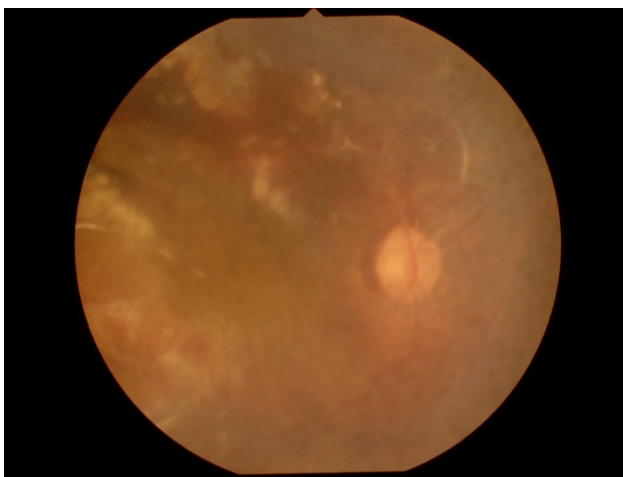
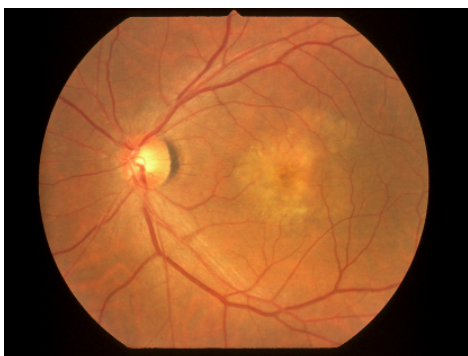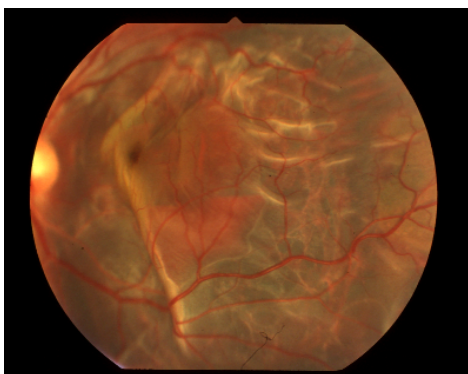


図4 黄斑下大量出血の一例

A) 初診時、脈絡膜新生血管が黄斑下にみられる



B) 急激な視力低下で再診時、網膜下大量出血がみられた。



C) 網膜下血腫除去術を施行するも、黄斑下の瘢痕による二次変化強く、視力改善は少なかった。

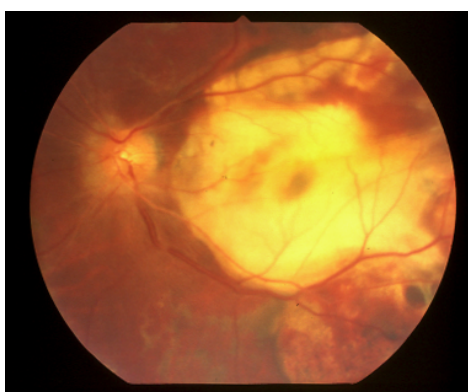
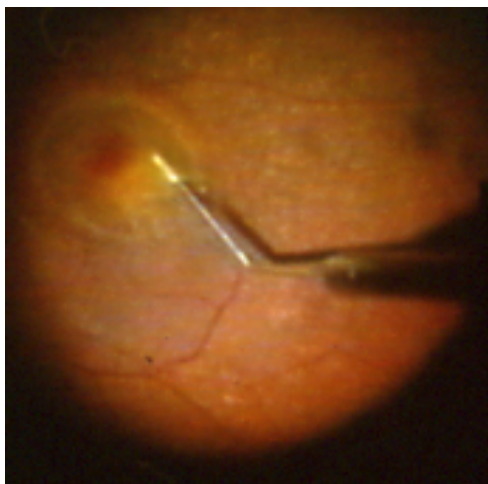


図5. 脈絡膜新生血管抜去術の術中写真。

A) 網膜下にBSSを注入して網膜ピックを用いて神経網膜と脈絡膜新生血管の癒着を剥離する。



B) 網膜下に網膜下鉗子を挿入し新生血管膜を把持してゆっくり抜去する。

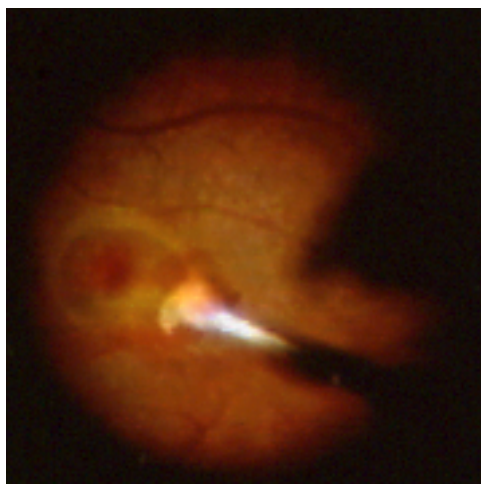
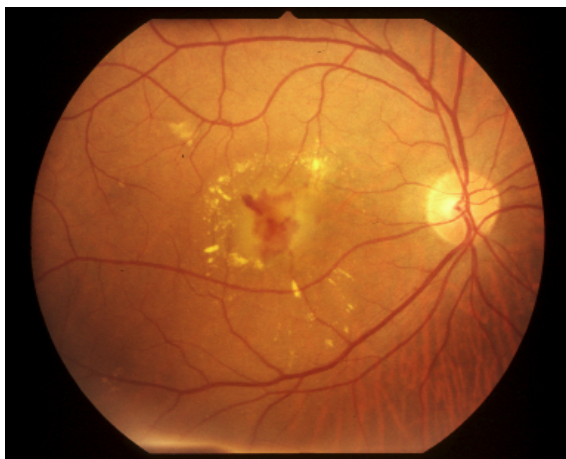


図6. 脈絡膜新生血管抜去術を施行した一例 (59歳)

A) 黄斑下に出血と滲出性網膜剥離を伴う脈絡膜新生血管がみられ視力は0.4に低下した。



B) 術後網膜色素上皮欠損範囲は小さく、視力も0.7に改善した。

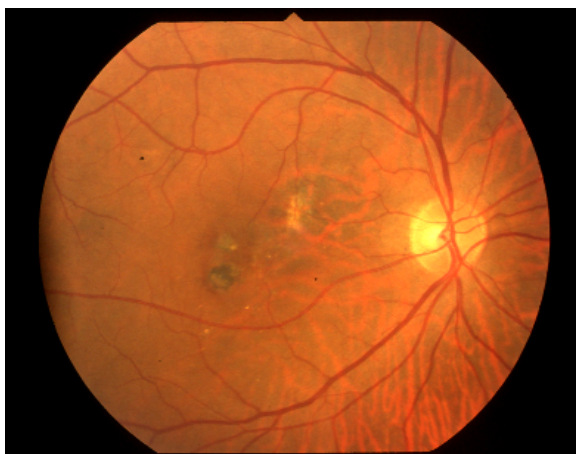
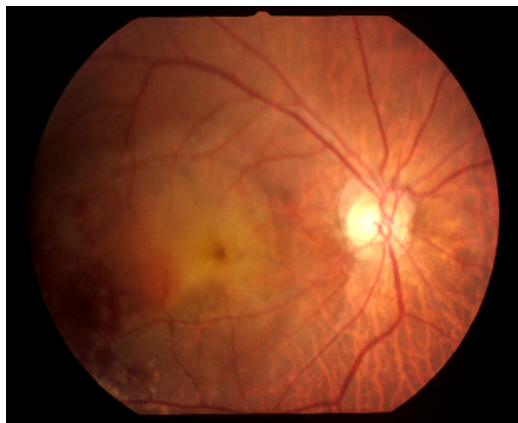
図7 大きな脈絡膜新生血管抜去術の長期観察例（86歳）

A) 網膜下に4乳頭面積大の脈絡膜新生血管が存在し、視力は0.01と重篤な視力障害が存在した。



B) 大きな脈絡膜新生血管除去後に広範囲の色素上皮の欠損がみられ、視力は0.03にとどまった。

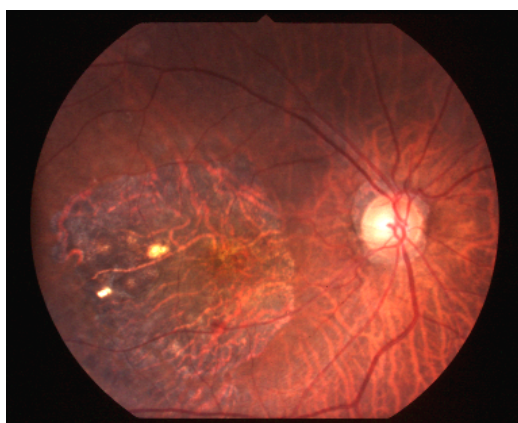
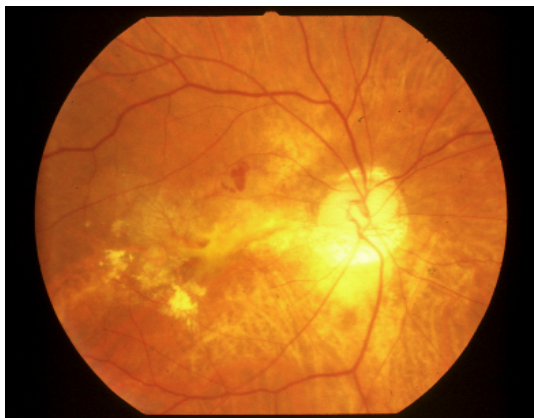


図 8. 黄斑移動術の一例

A) 脈絡膜新生血管膜が中心窩に存在する強度近視眼に合併する黄斑変性がみられる。



B) 全周黄斑移動術で黄斑は1乳頭径位情報に移動し中心視野は改善した。網膜血管が時計方向に回旋移動していることが観察される。

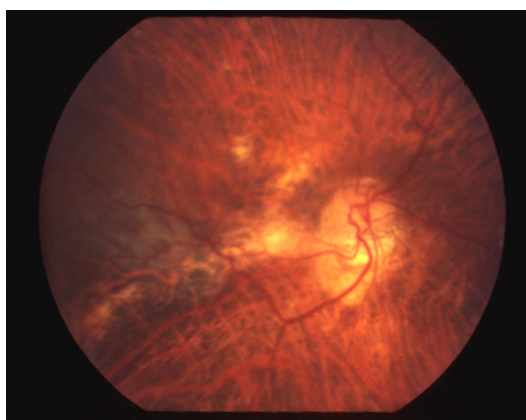
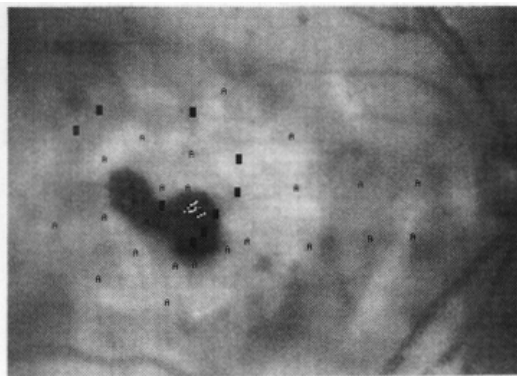


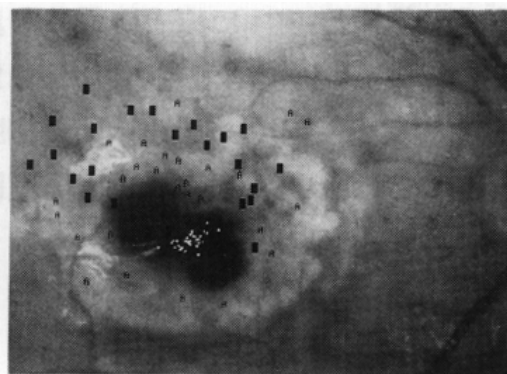
図 9. CNV(AMD)抜去後にヒト胎児 RPE 移植した報告 (Algvere PV et al 1994)から引用

マイクロペリメトリで移植片の生着と機能を評価した。

A) 術後 2 日



B) 術後 1 か月



C) 術後 3 か月

